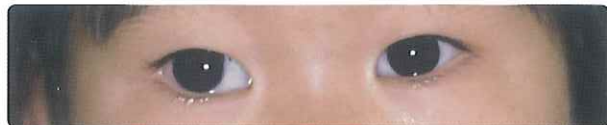

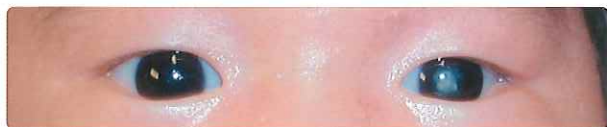顔写真で見つかる目の異常

先天緑内障



眼球は一定の圧力(眼圧)で保たれていますが、何らかの異常で眼圧が上昇すると、乳児の眼球は成人に比べて柔らかく伸展性があるため角膜が大きくなります。流涙、角膜混濁を伴い、光に対して極端に嫌がることがあります。写真上段は右眼先天緑内障で、右眼の角膜径が大きく、視力不良により外斜視になっています。写真下段は左眼先天緑内障で、角膜径は右眼に比べて大きく、白濁しています。

先天白内障



網膜芽細胞腫



瞳(ひとみ、瞳孔)に異常がみられます。白内障のように水晶体が混濁すると上段の写真の左眼のように見えることが多く、網膜に異常があると下段の写真の右眼のように見えます。フラッシュ撮影した写真で発見されることが多い病気ですが、進行すると肉眼でも観察できます。

お子さんにこのような様子が見つかったら、できるだけ早く眼科を受診してください。

※注意事項

1. 本リーフレットの内容は、当協会ホームページ:URL"<http://www.jaco.or.jp>"「まご知識」の「乳幼児の視覚発達について」でも公開しております。(ダウンロード可能)
2. 本リーフレットの内容の無断転載を固く禁じます。転用・転載のご希望の場合は、当協会事務局にお問い合わせください。

[企画・制作]



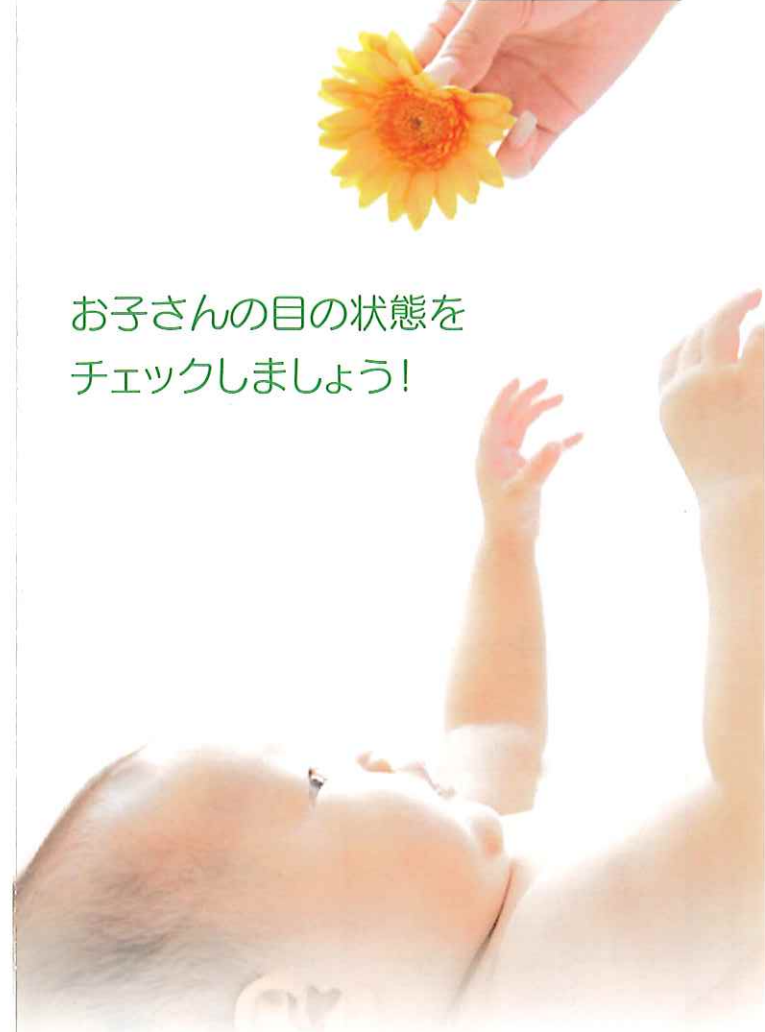公益社団法人
日本視能訓練士協会
Japanese Association of Certified Orthoptists



目の健康チェックシート

[監修]

公益社団法人 日本医師会
公益社団法人 日本眼科医会



目の状態をチェックしてみましょう

下記に書かれている時期はあくまでも参考です。発達には個人差があり特に乳幼児期はその差も大きいものです。目の異常を見逃さないためにも日々の観察が大切です。確認はお子さんの機嫌の良い時に行ってください。

※【はい】に○がある場合は早めに眼科を受診しましょう

0か月～

瞳が白く見えたり、黄緑色に光って見えることがありますか？

はい・いいえ

目がゆれることがありますか？

はい・いいえ

3・4か月～

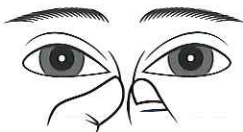フラッシュをたいて正面の顔写真を撮ってみてください。

*ライトを当てても確認できます。

- 通常はフラッシュの反射が瞳のまん中に映ります(図①)
- 反射が内側にずれたり(図②)
- 反射が外側にずれたり(図③)
- 上側や下側にずれて(図④) いますか？



*片目が内側に寄っているように見える時は、目と目の間をつまんで観察してください。



年齢にかかわらずチェックしましょう

片目の前にそっと手をかざしてみてください。片方ずつ試してください。片方だけ嫌がって顔をそむけたりしますか？



隠す手の指と指の間に隙間ができないよう気を付けます

はい・いいえ

1歳～

テレビや本に極端に近づいて見ますか？

はい・いいえ

片目をつぶったり、まぶしがったりすることがありますか？


はい・いいえ

暗い所で行動が鈍る様子はありますか？

はい・いいえ

頭を傾けたり、横目づかいでものを見ることがありますか？

はい・いいえ



視覚の発達

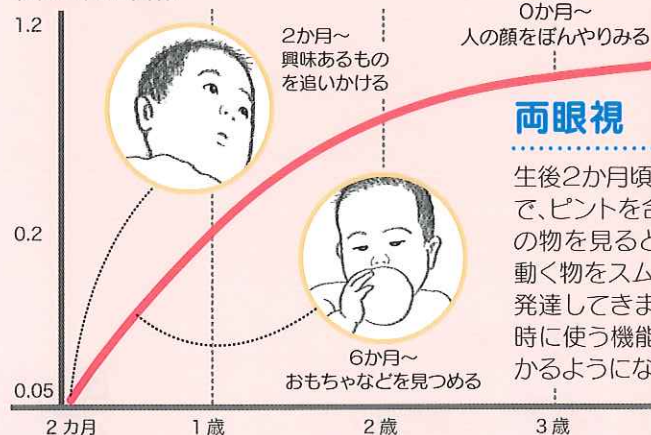
赤ちゃんは生まれてすぐから大人と同じようにははっきり見えているわけではありません。成長と共に2つの「見る機能」【視力・両眼視】が発達してきます。

視力

生まれたばかりの赤ちゃんは視線も定まらず、とてもぼんやりと見えています。それが見ることを続けるうちに、次第に見えるようになり、誰であるかが分かり、笑っているなどの表情まで判別できるようになります。



視覚の発達曲線



2歳～

本など近くの物を見る時、目が内側に寄ることがありますか？

はい・いいえ

3歳～

3歳児健康診査を必ず受けましょう。

目を細めて物を見たりしませんか？

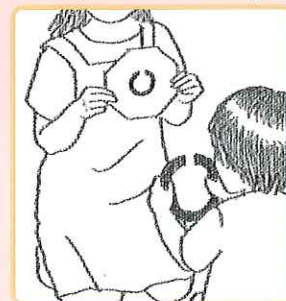はい・いいえ

視線が合わず、どこを見ているか分からないことがありますか？

はい・いいえ

視覚の発達する時期【視覚感受性期】は限られています。

生後3か月～6か月ぐらいまでに急激に発達し、8歳くらいまで緩やかに発達していきます。成長する過程で何らかの問題が生じ正常に発達できないと、見る機能に影響を及ぼす可能性があります。問題を残したままにして視覚感受性期を過ぎてしまうと、年齢が大きくなってから治療を始めても手遅れになってしまうことがあります。



3歳児健診にて視力検査をします